

Válvula nasal: anatomia e fisiologia

Nasal Valve: anatomy and physiology

Carlos Eduardo Nazareth Nigro¹, Josiane Faria de Aguiar Nigro², Olavo Mion³, João Ferreira Mello Jr.⁴

Palavras-chave: anatomia, anatomia, cavidade nasal, fisiologia, nariz, rinometria acústica, válvula nasal.
Keywords: anatomy, anatomy, nasal cavity, physiology, nose, acoustic rhinometry, nasal valve.

Resumo / Summary

A porção anterior das cavidades nasais, da narina à válvula nasal (VN), é a região de maior resistência nasal ao fluxo aerífero, de suma importância para a fisiologia nasal. Na literatura existem terminologias diferentes para se referir às mesmas estruturas anatômicas e, ainda, o mesmo termo se referindo a estruturas anatômicas diferentes. **Objetivo:** Realizamos este trabalho com o objetivo de revisarmos o funcionamento da VN e definirmos com mais clareza estruturas anatômicas da porção anterior das cavidades nasais, principalmente a região da VN. **Conclusão:** Existe controvérsia na literatura quanto à nomenclatura das estruturas da VN. Neste trabalho definimos VN como uma estrutura tridimensional compreendida anteriormente pelo ostium internum e posteriormente pelo isthmus nasi.

The anterior portion of the nasal cavities, from the nostril to the nasal valve (NV), is the place of highest nasal resistance to airflow, paramount to nasal physiology. There are different terminologies for the same anatomic structures in the literature. **Aim:** The aim of this paper was to study the NV function and define clearly the structures of the anterior portion of the nasal cavities, mainly the region of the NV. **Conclusion:** Internum ostium is the anterior segment and isthmus nasi is the posterior segment of the NV region.

¹ Doutor HCFMUSP, Professor auxiliar de ensino da disciplina de Otorrinolaringologia da Faculdade de Medicina de Taubaté, UNITAU.

² Doutor HCFMUSP, Professor Auxiliar de ensino da Disciplina de Otorrinolaringologia da UNITAU.

³ Doutor HCFMUSP, Professor Colaborador da Disciplina de Otorrinolaringologia da Faculdade de Medicina da Universidade de São Paulo.

⁴ Professor Livre-Docente da Disciplina de Otorrinolaringologia da FMUSP. Professor Colaborador da Disciplina de Otorrinolaringologia da Faculdade de Medicina da Universidade de São Paulo.

Endereço para correspondência: Dr. Carlos E. N. Nigro - Rua Prof. Luiz Augusto da Silva 67 centro Taubaté SP Brasil 12020-360.

Tel/Fax: (0xx12) 3633-3977 - E-mail: carlos@otorrinoclinica.com.br

Este artigo foi submetido no SGP (Sistema de Gestão de Publicações) da RBORL em 8 de janeiro de 2007. cod. 3586.

Artigo aceito em 28 de março de 2007.

INTRODUÇÃO

Válvulas são estruturas que regulam o fluxo de ar ou líquido no corpo humano. No nariz, as cartilagens e o tecido erétil das cavidades nasais, principalmente das conchas nasais inferiores e do septo nasal, agem como válvulas, regulando o fluxo aerífero.

A porção anterior das cavidades nasais, da narina à válvula nasal (VN), é a região de maior resistência nasal ao fluxo aéreo¹ e onde se localizam os segmentos mais estreitos da cavidade nasal² sendo, por causa disto, de suma importância para a fisiologia nasal^{3,4} e o principal sintoma nasal, a obstrução nasal.

Subjetivamente, podemos avaliar a VN utilizando o teste de Cottle^{5,6}. A rinoscopia anterior é uma forma objetiva de se avaliar a cavidade nasal, mas a quantificação pelo examinador do quão obstruída ou pérvia está a cavidade nasal é subjetiva. A endoscopia nasal⁷, a tomografia computadorizada⁸ e a ressonância nuclear magnética⁹ são descritas como exames capazes de avaliar as cavidades nasais, auxiliando-nos no diagnóstico das variações anatômicas e das doenças nasais. Objetivamente, a rinomanometria é uma forma dinâmica de se avaliar a permeabilidade¹⁰ e a função nasal; tem a finalidade de determinar a resistência nasal, que é a dificuldade de passar o ar pelo nariz, através da medida da pressão transnasal e do fluxo aéreo. A rinometria acústica é uma forma estática de se avaliar a permeabilidade¹¹ e a geometria nasal quantificando as áreas de secção transversal da narina até a nasofaringe e o volume da cavidade nasal entre duas áreas de secção transversais escolhidas.

Na literatura existem terminologias diferentes para se referir as mesmas estruturas anatômicas e, ainda, o mesmo termo se referindo a estruturas anatômicas diferentes, e ainda, controvérsia a respeito do funcionamento da VN. Realizamos este estudo com o objetivo de revisarmos na literatura o funcionamento da VN e definirmos com mais clareza estruturas anatômicas da porção anterior das cavidades nasais e sua importância fisiológica.

REVISÃO DE LITERATURA

No fim do século XIX, Mink¹² é quem primeiramente sugere o conceito de VN como sendo a estreita abertura formada entre a borda caudal da cartilagem lateral superior (CLS) e o septo nasal, um ângulo de 10 a 15°, sendo esta a região de máxima resistência nasal. Em 1965, Van Dishoeck¹³ confirma esta hipótese de Mink e localiza a VN num plano coronal na junção das cartilagens lateral superior e septal.

Bridger; Proctor¹⁴ usam dados de máximo fluxo inspiratório para concluir que a região do orifício piriforme, onde se encontra a cabeça da concha nasal inferior (CNI), é o local de maior resistência ao fluxo aerífero.

Bachman; Legler² estudam as áreas de secção transversais da narina, do ostium internum e do orifício piriforme, em moldes plásticos feitos a partir de cavidades nasais de seres humanos vivos, sendo, respectivamente, 1,0; 1,4 e 0,7 cm², ou seja, a área mais estreita é o orifício piriforme.

Hirschberg et al.¹, usando pletismógrafo de corpo inteiro verificam que o local de maior resistência ao fluxo aéreo está localizado nos dois primeiros centímetros da cavidade nasal sendo responsável por 56% da resistência nasal total em condições basais e por 88% após uso de descongestionante tópico.

Connel¹⁵ refere que em situações de fluxo de ar lento como na fase inicial da inspiração a corrente aerífera tem padrão laminar e o gasto energético é baixo; aumentando-se a sua velocidade, devido às irregularidades da superfície das cavidades nasais, o fluxo passa a ser turbulento. Com fluxo nasal elevado por apenas uma narina ou com paralisia da musculatura alar após bloqueio anestésico do VII par ocorre colapso da CLS¹⁶.

Jones et al.³ estudam o efeito da anestesia local com lidocaína no assoalho do vestíbulo nasal na sensação de fluxo aerífero nasal referida pelo paciente e sobre a resistência nasal e concluem que termorreceptores localizados no vestíbulo nasal contribuem para a sensação de permeabilidade nasal.

Shaida; Kenyon¹⁷ sugerem que existem dois mecanismos valvulares no nariz. O primeiro, no isthmus nasi, neste trabalho chamado de válvula interna, age como uma válvula devido às alterações no estado de ingurgitamento da mucosa da cabeça da CNI. O segundo é chamado de válvula externa, e está localizado na borda vestibular, pois o movimento da cartilagem lateral inferior (CLI) regula o fluxo de ar no vestíbulo. No nariz normal essas duas áreas estão interligadas por conexões fibrosas entre a borda caudal da CLS e a borda cefálica da CLI.

Kelly et al.¹⁸ estudam o padrão de fluxo aerífero em modelo de cavidade nasal e verificam que a região da VN e a via aerífera inferior são as regiões em que o fluxo de ar alcança maior velocidade.

Cole⁶ divide a VN em um componente proximal e outro distal. O componente proximal, também chamado de estrutural, é composto pela cartilagem septal que é rígida e pela porção inferior da CLS que tem certa mobilidade. Faz parte do componente distal, chamado de funcional, o tecido erétil do septo nasal e da cabeça da CNI.

Mlynski et al.⁴ estudam padrões de fluxo de ar em modelos nasais e concluem que o vestíbulo tem formato e age como um joelho redirecionando o ar que vem da frente, das laterais e de baixo resultando em um fluxo laminar. O isthmus nasi, na direção inspiratória, apresenta formato côncavo o que permite a divergência da corrente de ar para dentro da fossa nasal tendo efeito similar ao que uma lente ótica côncava faz com um feixe de luz. Na

região das conchas ocorre turbulência do ar e redução da velocidade do fluxo aerífero.

Lang et al.¹⁹ constatam a presença de tecido erétil no assoalho da cavidade nasal, na região do orifício piriforme, que contribui para a resistência ao fluxo de ar neste local.

Huizing²⁰ discute a melhor terminologia para as estruturas anatômicas da cavidade nasal. Afirma que o ostium internum é a entrada da cavidade nasal, propriamente dita; que o isthmus nasi é o local mais estreito da cavidade nasal - sinônimo de ostium internum; e sugere que o termo VN deve ser usado ao invés de ostium internum ou isthmus nasi.

Morgan et al.²¹ realizam um estudo comparando a geometria da cavidade nasal, através da rinometria acústica, em adultos normais das raças negra, caucasiana e oriental. Concluem que as diferenças nas áreas de secção transversais (AST) entre caucasianos e orientais são devido ao maior componente vascular presente na cavidade nasal dos indivíduos orientais. Nos negros o orifício piriforme é mais largo, por isso o estado de aparente hipertrofia da CNI que observamos na rinoscopia anterior.

Grymer et al.²² definem a VN como a região compreendida entre o ostium internum anteriormente até a abertura piriforme e a cabeça da CNI posteriormente.

Lenders e Pirsig²³ interpretam o rinograma obtido pela rinometria acústica indicando que o estreitamento anterior da VN é o isthmus nasi.

Roithmann et al.²⁴ verificam, com o auxílio da rinometria acústica, que o dilatador nasal externo é efetivo no tratamento de pacientes com obstrução nasal devido a alterações na VN.

Na base da pirâmide nasal localizam-se as aberturas anteriores das cavidades nasais, direita e esquerda, denominadas narinas. São delimitadas lateralmente pelas asas do nariz, direita e esquerda, e medialmente, pela columela. A columela corresponde à parte móvel do septo nasal e é estrutura importante na determinação do ângulo nasolabial. As narinas têm formato grosseiramente oval,

sendo que nos caucasianos seu maior eixo é o vertical (leptorrino), nos negros seu maior eixo é o horizontal (platirrino) e, em outros casos, seu maior eixo é oblíquo, tendo forma arredondada (mesorrino)²⁵. O movimento da CLI regula o fluxo de ar no vestíbulo¹⁷.

O vestíbulo nasal é a entrada da cavidade nasal. Pertence à cavidade nasal, mas se distingue do restante da cavidade nasal, pois grande parte de seu revestimento interno é feito de pele. Apresenta uma parede medial constituída pela cartilagem septal e columela, que é formada pela união da crura medial da CLI com sua homóloga contralateral. Sua parede lateral é côncava e corresponde à face interna da crura lateral da CLI e é recoberta de pele com pêlos e vibrissas. Existe controvérsia na literatura quanto à anatomia e à função dos músculos nasais²⁶. Os músculos nasais - m. dilatador do nariz, m. ápice do nariz, m. nasal (parte alar) e m. depressor do septo - de acordo com a descrição anatômica (quadro 1)²⁶, têm ação dilatadora por contração voluntária na narina e no vestíbulo nasal para aumentar o fluxo aerífero e para a expressão facial. Alguns autores^{27,28} afirmam que ocorre pequenas contrações involuntárias desta musculatura, perceptíveis pela eletromiografia, durante a respiração facilitando o fluxo aerífero, além de uma movimentação passiva ocasionada pelo fluxo de ar. Indivíduos com obstrução da VN por desvio septal e/ou hipertrofia da cabeça da concha inferior apresentam maior atividade elétrica dos músculos nasais antes da cirurgia corretiva²⁹; um maior tônus da musculatura nasal evita o colapso das cartilagens. A pressão intranasal parece ser mais importante do que o fluxo de ar para desencadear o impulso neural para esses músculos³⁰. Esta musculatura tem, também, ação estabilizadora pela manutenção do tônus no vestíbulo nasal impedindo o seu colapso¹⁶.

O vestíbulo nasal tem formato e age como um joelho redirecionando o ar que vem da frente, de baixo e das laterais, resultando em um fluxo laminar⁴. Apresenta termorreceptores que contribuem para a sensação de permeabilidade nasal³. O aumento da pressão negativa

Quadro 1. Origem e inserção dos músculos nasais.

Nome	Origem	Inserção
1. m. nasal, parte transversa	maxila(lateral à fossa incisiva)	aponeurose do dorso nasal
2. m. nasal, parte alar	maxila(fossa incisiva)	pele alar, cartilagem acessória
3. m. dilatador do nariz	cartilagem lateral inferior	pele alar(crura lateral)
4. m. depressor do septo	maxila(fossa incisiva)	cartilagem lateral inferior(crura medial)
5. m. ápice nasal	cartilagem lateral inferior	pele da ponta nasal(crura lateral)
6. m. prócero	m. occipitofrontal	aponeurose do dorso nasal
7. m. elevador do lábio superior e asa do nariz	maxila(processo frontal)	lábio superior, sulco nasolabial e asa do nariz

Legenda: m: músculo.

Fonte: Modificado de Brintges TD et al. A functional anatomic study of the relationship of the nasal cartilages and muscles to the nasal valve area. *Laryngoscope*. 1998; 108: 1025-32.

intranasal provoca o colapso da CLI no vestibulo nasal também ajudando a controlar o fluxo de ar. Na paralisia facial periférica ocorre diminuição da descarga neural para os músculos nasais com conseqüente perda de tonicidade provocando colapso do vestibulo nasal e da VN, facilmente observado pela inspeção. Posteriormente encontramos um orifício chamado de ostium internum, que corresponde à linha de transição entre o epitélio escamoso cutâneo e a mucosa nasal - é o segmento anterior da VN.

DISCUSSÃO

A porção anterior da cavidade nasal, da narina à abertura piriforme, é o local mais estreito das fossas nasais e alterações que diminuam o lúmen neste local vão influenciar mais acentuadamente o fluxo aerífero do que em regiões mais posteriores^{31,32}. É um nariz de alto risco para sensação de obstrução nasal aquele que tiver: pequenas dimensões anteriormente, grandes diferenças entre os dois lados, grande efeito do descongestionante sobre a permeabilidade nasal e sintomas de alergia ou infecção nasal²².

Shaida; Kenyon¹⁷ afirmam que existe duas regiões valvulares:

1) a narina e o vestibulo;

2) a VN composta anteriormente pelo ostium internum e posteriormente pelo isthmus nasi.

O ângulo, de 10 a 15° no leptorrino, formado entre a CLS e o septo nasal, é chamado de VN de Mink. A VN (Figuras 1A, 1B e 2) é uma estrutura tridimensional demarcada anteriormente pelo ostium internum. Ostium internum, do latim, porta interna. É um orifício em forma de pêra, visualizado pela rinoscopia anterior, que tem como limite lateral, a borda inferior da CLS, medialmente, o septo nasal, e inferiormente o assoalho da cavidade nasal encontrando-se de 1 a 1,5 cm da narina³³. O tônus da parte transversa do m. nasal estabiliza a CLS evitando seu colapso. Sugere-se uma ação indireta do m. dilatador do nariz que agindo sobre a CLI provocaria - devido às conexões fibrosas entre a borda caudal da CLS e a borda cefálica da CLI¹⁷ - a abertura da CLS por translação, rotação e distorção²⁷, mas o quanto esta ação seria efetiva para aumentar a AST do ostium internum, ou se teria apenas ação estabilizadora desta estrutura merece mais estudos, pois parece não haver modificação da AST da VN durante a respiração calma³⁴. Durante a inspiração não-forçada o aumento de velocidade do fluxo de ar diminui a pressão que este fluxo exerce sobre as paredes da VN (princípio de Bernoulli), mas a rigidez destas estruturas impede o colapso da VN¹⁶ e do vestibulo nasal. A VN engloba, mais posteriormente o isthmus nasi. Isthmus nasi, do latim, lugar por onde se vai ao nariz. O isthmus nasi compreende o orifício piriforme; o assoalho da cavidade nasal, que apresenta tecido erétil nesse local¹⁹; o corpo cavernoso do septo nasal³⁵, e, a cabeça da CNI, que passa pelo

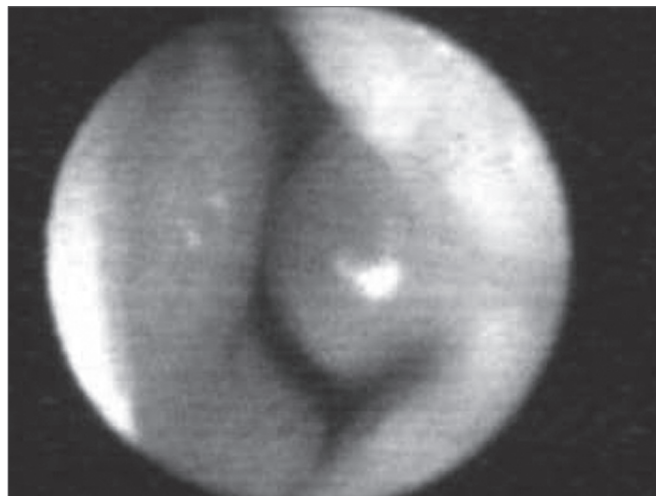


Figura 1A. - Fotografia da válvula nasal em condição basal.

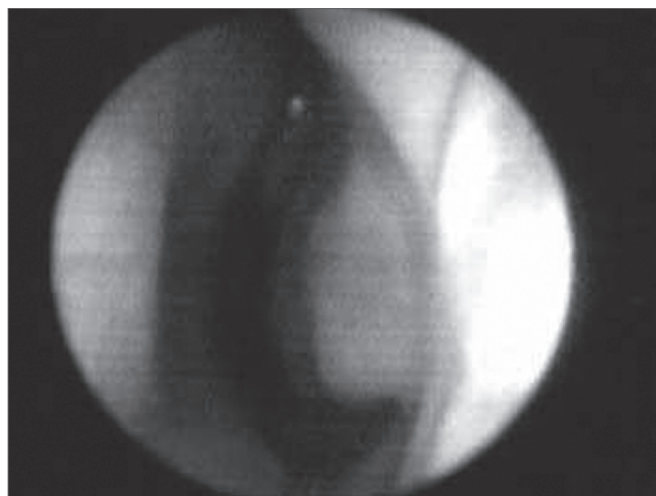


Figura 1B. - Fotografia da válvula nasal após vasoconstritor tópico nasal agindo no tecido erétil do assoalho da cavidade nasal, no corpo cavernoso do septo nasal e na cabeça da concha nasal inferior.

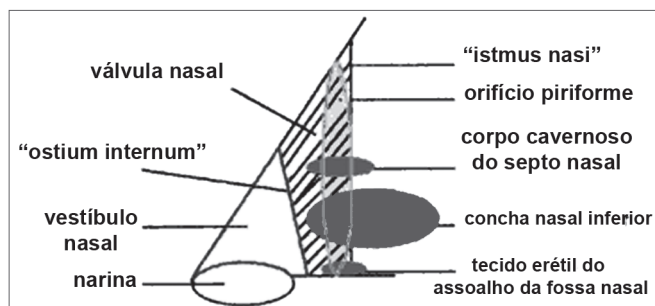


Figura 2. - Desenho esquemático da válvula nasal.

orifício piriforme 0,3 cm, em indivíduos normais, e, após descongestão com vasoconstritor tópico nasal (Figura 1B), fica em seu limite, diminuindo a resistência ao fluxo aerífero¹. A rápida diminuição volumétrica do tecido erétil

do isthmus nasi sugere fortemente que o ciclo nasal é devido à vasodilatação e vasoconstricção, não a edema pelo acúmulo de fluido extravascular³⁶. Nos negros a cabeça da CNI é mais visível, pela rinoscopia anterior, pois o orifício piriforme é mais largo, por tanto, a cabeça da CNI tem maior importância para a resistência ao fluxo aerífero do que nos indivíduos caucasianos e orientais²¹. Essas estruturas formam o segundo segmento da VN, chamado de isthmus nasi, localizado de 1,65 a 2,65 cm da narina³³. É o local de menor AST2 e de maior resistência ao fluxo aerífero¹⁴ da cavidade nasal; pequenas alterações na AST geram grande diminuição de fluxo aerífero³⁷; qualquer obstrução nasal na VN ou no vestíbulo nasal resulta em maior pressão negativa intranasal com maior tendência ao colapso destas estruturas e, por tanto, maior obstrução nasal³⁸. O isthmus nasi, na direção inspiratória, apresenta formato côncavo, o que permite a divergência da corrente de ar para dentro da cavidade nasal; tem efeito similar ao que uma lente côncava faz a um feixe de luz⁴, o fluxo passa a ser turbulento¹⁵ e mais rápido. O ostium internum e o isthmus nasi podem agir independentemente para aumentar a resistência e diminuir o fluxo aerífero. No ostium internum, aumentando-se a pressão negativa de ar na nasofaringe ou intranasal para gerar aumento do fluxo aerífero, produz-se aumento pressórico proporcional nas paredes externas da pirâmide nasal, pois a pressão intranasal diminui, até que a partir de um valor crítico ocorre colapso da CLS diminuindo a AST do ostium internum. No isthmus nasi, mudanças na qualidade do ar (seco, frio ou com impurezas) provocam vasodilatação do tecido erétil. A VN, desta forma, limita o fluxo de ar na cavidade nasal para que não exceda a capacidade funcional do nariz para filtração, umidificação e regulação térmica¹⁴.

Mais estudos poderiam ser realizados para verificar o quanto as pequenas contrações involuntárias dos músculos nasais são efetivas para aumentar a AST da narina e do vestíbulo nasal e/ou se essa atividade elétrica muscular teria ação predominantemente estabilizadora durante a respiração normal.

O m. prócero e o m. elevador do lábio superior e asa do nariz têm maior ação na expressão facial²⁶.

Avaliação da válvula nasal

O exame da VN precisa ser delicado, pois a introdução do espéculo nasal no vestíbulo nasal, como normalmente visualizamos a cavidade nasal propriamente dita, deforma o ostium internum. Com a ponta do espéculo nasal abre-se a narina ou apenas levanta-se a ponta nasal, visualiza-se, então, o vestíbulo e a VN⁶. O exame endoscópico também é útil.

O teste de Cottle pode ser usado para avaliar a VN. Tracionando-se lateralmente a pele da região zigomática, perguntamos se o paciente sente melhora da permeabilidade nasal homolateral; se sim, o teste é positivo. Esta

manobra modifica a geometria do ostium internum. Se houver fibrose no ostium internum o teste será negativo, assim teste de Cottle falso-negativo.

A rinomanometria apresenta traçado típico de colapso de VN com uma diminuição do fluxo de ar mesmo com aumento da pressão negativa (Figura 3).

Podemos avaliar melhor os componentes da VN com o auxílio da rinometria acústica, vasoconstritor tópico (VC) e dilatador nasal externo²⁴.

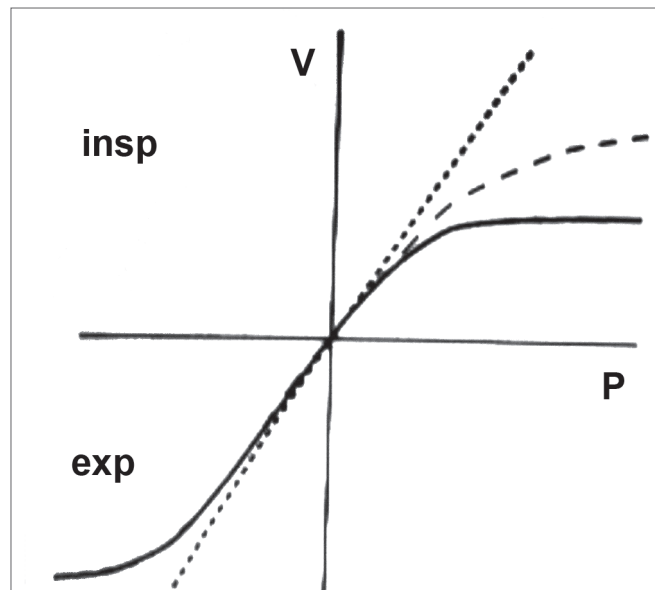


Figura 3. - Rinomanometria. Traçado típico de colapso de válvula nasal.

Nigro et al.³⁹ acreditam que em indivíduos caucasianos, normais, o segundo entalhe do rinograma representa a VN como um todo. Este entalhe tem início no ostium internum e sua AST representa a área do isthmus nasi. Após o uso de VC o segundo entalhe move-se para anterior. Isto porque com a redução do componente mucoso da VN presente a partir do isthmus nasi, o ostium internum passa a ter AST menor que a do isthmus nasi ou a AST do isthmus nasi aumenta, mas sua AST continua a ser menor que a AST do ostium internum³⁹. O dilatador nasal externo utilizando-se antes e após o VC ajudaria a diferenciar. Se houver novamente um aumento importante da AST significa que representa o ostium internum, pois o dilatador nasal externo age sobre a CLS. Observamos em estudos preliminares que pode haver um pequeno aumento da AST que pode representar o isthmus nasi; este pequeno aumento ocorre devido às limitações físicas para a formação da curva - o estreitamento da VN sendo mais curto faz com que o entalhe seja menor. É preciso mais estudos para quantificar estes aumentos.

COMENTÁRIOS FINAIS

Estruturas anatômicas da porção anterior das cavidades nasais são de suma importância para a fisiologia nasal. Existe controvérsia na literatura quanto à nomenclatura das estruturas da VN. Neste trabalho definimos VN como uma estrutura tridimensional compreendida anteriormente pelo ostium internum e posteriormente pelo isthmus nasi. O reconhecimento da integridade destas estruturas e suas diferenças faz com que tenhamos melhor compreensão da permeabilidade nasal e da obstrução nasal. Diferenças em relação à raça, gênero e dimensões das estruturas, tanto normais quanto anômalas, têm extrema importância no diagnóstico clínico da obstrução nasal. O diagnóstico correto vai levar ao sucesso no tratamento clínico e cirúrgico, com especial atenção ao tratamento cirúrgico estético.

REFERÊNCIAS BIBLIOGRÁFICAS

- Hirschberg A, Roithmann R, Parikh S, et al. The airflow resistance profile of healthy nasal cavities. *Rhinology*. 1995;33(1):10-3.
- Bachmann W, Legler U. Studies on the structure and function of the anterior section of the nose by means of luminal impressions. *Acta Otolaryngol*. 1972;73:433-42.
- Jones AS, Crosher R, Wight RG, et al. The effect of local anaesthesia of the nasal vestibule on nasal sensation of airflow and nasal resistance. *Clin Otolaryngol*. 1987;12(6):461-4.
- Mlynski G, Grutzenmacher S, Plontke S, et al. Correlation of nasal morphology and respiratory function. *Rhinology*. 2001;39(4):197-201.
- Rivron RP. Cross-sectional area as a measure of nasal resistance. *Rhinology* 1990;28(4):257-64.
- Cole P. Biophysics of nasal airflow: a review. *Am J Rhinol*. 2000;14(4):245-9.
- Pownell PH, Minoli JJ, Rohrich RJ. Diagnostic nasal endoscopy. *Plast Reconstr Surg*. 1997;99 (5):1451-8.
- Yoshinami H, Kase Y, Inuma T. Evaluation of nasal valve by CT imaging. *Nippon Jibiinkoka Gakkai Kaiho* 2001;104(1):24-32. (Resumo)
- Corey JP, Gungor A, Nelson R, Fredberg J, Lai V. A comparison of the nasal cross-sectional areas and volumes obtained with acoustic rhinometry and magnetic resonance imaging. *Otolaryngol Head Neck Surg*. 1997;117(4):349-54.
- Clement PAR. Committee Report on Standardization of Rhinomanometry. *Rhinology*. 1984;22:151-5.
- Nigro CEN, Nigro JFA, Mion O, Mello-Jr JF, Voegels RL Avaliação objetiva da permeabilidade nasal por meio da rinometria acústica. *Arq Fund Otorrinolaringol*. 2003;7(4):310-5.
- Mink PJ. Physiologic der oberen Luftwege, Leipzig. cited by Uddstromer M. *Acta Otolaryngol, Stock (Suppl. 42)*, 1940 apud Shaida AM, and Kenyon GS. The nasal valves: changes in anatomy and physiology in normal subjects. *Rhinology*. 2000;38(1):7-12.
- Van Dishoeck HA. The part of the valve and turbinates in total nasal resistance. *Int Rhinol* 1965;3:19-26, apud Shaida AM, and Kenyon GS. The nasal valves: changes in anatomy and physiology in normal subjects. *Rhinology*. 2000;38(1):7-12.
- Bridger GP, Proctor DF. Maximum nasal inspiratory flow and nasal resistance. *Ann Otol Rhinol Laryngol*. 1970;79:481-8.
- Connel JT. Rhinometry: measurement of nasal patency. *Ann Allergy*. 1982;49(4):179-85.
- Haight JS, Cole P. The site and function of the nasal valve. *Laryngoscope*. 1983;93(1):49-55.
- Shaida AM, and Kenyon GS. The nasal valves: changes in anatomy and physiology in normal subjects. *Rhinology*. 2000;38(1):7-12.
- Kelly JT, Prasad AK, Wexler AS. Detailed flow patterns in the nasal cavity. *J Appl Physiol*. 2000;89(1):323-37.
- Lang C, Grutzenmacher S, Mlynski B, et al. Investigating the nasal cycle using endoscopy, rhinoresistometry, and acoustic rhinometry. *Laryngoscope*. 2003;113(2):284-9.
- Huizing EH. Incorrect terminology in nasal anatomy and surgery, suggestions for improvement. *Rhinology*. 2003;41:129-33.
- Morgan NJ, Macgregor FB, Birchall MA. Racial differences in nasal cavity dimensions determined by acoustic rhinometry. *Rhinology*. 1995;33(4):224-8.
- Grymer LF, Hilberg O, Pedersen OF. Prediction of nasal obstruction based on clinical examination and acoustic rhinometry. *Rhinology*. 1997;35(2):53-7.
- Lenders H, and Pirsig W. Diagnostic value of acoustic rhinometry: patients with allergic and vasomotor rhinitis compared with normal controls. *Rhinology*. 1990:5-16.
- Roithmann R, Chapnik J, Cole P, et al. Role of external nasal dilator in the management of nasal obstruction. *Laryngoscope*. 1998;108(5):712-5.
- Romo T, Abraham MT. The ethnic nose. *Facial Plast Surg*. 2003;19(3):269-78.
- Bruintges TD et al. A functional anatomic study of the relationship of the nasal cartilages and muscles to the nasal valve area. *Laryngoscope*. 1998;108:1025-32.
- Luteren E, Haxhiu, MA, Cherniak, NS Effects of respiratory stimulation on alae nasi electromyogram and respiratory changes in length in dogs. *Respiration Basel*. 1987;51:58-67.
- Strohl E, O'cain CF, Slutsky AS. Alae nasi activation and nasal resistance in health subjects. *J Appl Physiol*. 1982;52:1432-7.
- Bettega SG. Estudo da ação dos músculos nasais na válvula nasal com eletromiografia de contato e rinometria acústica no pré e pós-operatório de septoplastia e cirurgia das conchas nasais. Curitiba, 2005. Tese (Doutorado) Universidade Federal do Paraná.
- Sullivan J, Fuller D, Fregosi RF. Control of nasal dilator muscle activities during exercise: role of nasopharyngeal afferents. *J Appl Physiol Bethesda*. 1996;80(5):1520-7.
- Chaban R, Cole P, Naito K. Simulated septal deviations. *Arch Otolaryngol Head Neck Surg*. 1988;114(4):413-5.
- Chaban R, Cole P, Naito K, Oprysk D. The obstructive nasal septum. Effect of simulated deviations on nasal airflow resistance. *Arch Otolaryngol Head Neck Surg*. 1988;114(4):410-2.
- Jones AS, Wight RG, Stevens JC, et al. The nasal valve: a physiological and clinical study. *J Laryngol Otol*. 1988;102(12):1089-94.
- Melon J. La mesure de la perméabilité nasale em expertise. *Acta Oto-rhino-laryngol Oslo*. 1975;29(8):1143-53.
- Cole P, Haight JS, Naito K et al. Magnetic resonance imaging of the nasal airway. *Am J Rhinol*. 1989;3:63-7.
- Cole P. The four components of the nasal valve *Am J Rhinol*. 2003;17:107-10.
- Roithmann R, Cole P, Chapnik J, et al. Acoustic rhinometry, rhinomanometry and the sensation of nasal patency: a correlative study. *J Otolaryngol*. 1994;23(6):454-8.
- D Tarabichi M, Fanous N. Finite elements analysis of airflow in the nasal valve. *Arch Otolaryngol Head Neck Surg*. 1993;119:638-42.
- Nigro CEN, Nigro JFA, Mion O, Mello-Jr JF, Voegels RL Rinometria acústica: correlação anatômica dos dois primeiros entalhes encontrados no rinograma. *Rev Bras Otorlaringol*. 2005;71(2):149-55.