

UNIVERSIDADE DE TAUBATÉ

Marianna Pires de Oliveira

**EFEITO DA UTILIZAÇÃO REPETIDA E DO PROCESSO DE
ESTERILIZAÇÃO DE BROCAS DE PREPARO PARA PINO
NA FORMAÇÃO DE TRINCAS EM DENTINA RADICULAR**

Taubaté- SP

2023

EFEITO DA UTILIZAÇÃO REPETIDA E DO PROCESSO DE ESTERILIZAÇÃO DE BROCAS DE PREPARO PARA PINO NA FORMAÇÃO DE TRINCAS EM DENTINA PERI- RADICULAR

Trabalho de Graduação
apresentado ao Departamento de
Odontologia da Universidade de
Taubaté como parte dos requisitos
para obtenção do título de bacharel
em Odontologia

Orientadora: Profa. Dra. Marina Amaral

Taubaté- SP

2023

Marianna Pires de Oliveira

**EFEITO DA UTILIZAÇÃO REPETIDA E DO PROCESSO DE ESTERILIZAÇÃO
DE BROCAS DE PREPARO PARA PINO NA FORMAÇÃO DE TRINCAS EM
DENTINA PERI-RADICULAR**

Trabalho de graduação apresentado ao
Departamento de Odontologia da
Universidade de Taubaté como parte dos
requisitos para obtenção do título de
bacharel em Odontologia

Orientadora: Profa. Dra. Marina Amaral

Data: _____

Resultado: _____

BANCA EXAMINADORA

Profa. Dra. Marina Amaral

Universidade de Taubaté

Assinatura _____

Prof. Me. Alexandre Cursino de Moura Santos

Universidade de Taubaté

Assinatura _____

Flávio Henrique Alves

Universidade de Taubaté

Assinatura _____

DEDICATÓRIA

Dedico esse trabalho aos meus pais que não mediram esforços e suor, em meio a tantos desafios e pandemia, para que eu concluísse essa graduação, e a minha sobrinha Manuella por todo o apoio, incentivo e força que me deu antes, durante e na conclusão desse curso.

E, em especial aos meus avós maternos que já partiram e não puderam acompanhar esse processo, mas guardo o carinho deles e o quanto se orgulhariam de me ver chegar até aqui.

Dedico também aos meus amigos, que estiveram do meu lado dando todo suporte e apoio em todas as etapas da minha graduação.

AGRADECIMENTOS

Primeiramente, agradeço a Deus por me capacitar, dando toda sabedoria e conhecimento para realizar essa graduação e saúde para poder estar desfrutando dessa conquista.

Agradeço aos meus pais por todo o apoio, esforço, pelas provas que enfrentaram por mim, por todo o amor, cuidado, conselhos que me deram e por sempre acreditarem em mim, sem os senhores, nada disso seria possível, e assim, desfrutamos de uma grande vitória e conquista na nossa família.

Agradeço à minha professora e orientadora, Profa. Dra. Marina Amaral, por todo ensino, assistência, orientação, paciência, carinho e apoio no decorrer da minha formação e da minha pesquisa, sem esse auxílio seria impossível chegar até aqui.

Também à minha banca, Prof. Dr. Davi Romeiro de Aquino e Prof. Me. Alexandre Cursino de Moura Santos, por todas as conversas, conselhos, apoio, por acreditarem e verem potencial em mim, com toda certeza, ficou marcado e guardarei comigo em toda minha trajetória.

Agradeço a todos os professores que tive a honra de conhecer, que me ensinaram, passaram suas experiências e ajudaram na minha formação.

Agradeço a todas as funcionárias do centro de esterilização do Departamento de Odontologia da Universidade de Taubaté por todo o auxílio no processo de esterilização para conseguir os resultados da minha pesquisa.

Agradeço também a Pro-Reitoria de Pesquisa e Pós Graduação da Universidade de Taubaté por me conceder a bolsa de iniciação científica.

A empresa FGM pela doação do material para realização dessa pesquisa, sem eles não seria possível tal experimento se realizar, por investirem na ciência e acreditarem na diferença que isso faz para o sucesso clínico.

E a toda minha família e aos meus amigos da faculdade, igreja e da vida que fizeram parte da minha formação, me ajudando com um conselho, apoio, me incentivando em momentos de dificuldade, com muitas orações e desfrutam junto comigo dessa conquista.

“Mas, como está escrito: As coisas que o olho não viu, e o ouvido não ouviu, e não subiram ao coração do homem são as que Deus preparou para os que o amam”

I Coríntios 2:9- ARC

Resumo

Este estudo se propôs em avaliar, o efeito da esterilização e do uso repetido de brocas de preparo do conduto para a cimentação de pinos de fibra de vidro. Foram utilizados 60 dentes incisivos inferiores bovinos unirradiculares cuja porção radicular foi padronizada em 15 mm. As amostras foram divididas em 3 grupos (n=20) de acordo com o tipo de preparo para pino: GB0: preparo para pino de fibra de vidro com broca carbide #3 (FGM) – foram executados 20 preparos sequenciais com a mesma broca em 20 dentes, sem processo de esterilização entre os procedimentos. GB3: preparo para pino de fibra de vidro com broca carbide #3 (FGM) – foram executados 20 preparos sequenciais com a mesma broca em 20 dentes, sendo o processo de esterilização em autoclave realizado a cada 3 usos. GB1: preparo para pino de fibra de vidro com broca carbide #3 (FGM) – foram executados 20 preparos sequenciais com a mesma broca em 20 dentes, com processo de esterilização à cada uso. O preparo foi feito em 10 mm dentro do conduto radicular, utilizando um contra-ângulo. As amostras foram identificadas quanto à sequência de preparo. Todas as raízes preparadas foram incluídas em resina acrílica e seccionadas perpendicularmente ao conduto radicular em secções de 2 mm, para a observação de trincas na dentina radicular. Foram obtidas 80 secções radiculares em cada grupo. Apenas 6 secções, provenientes de 5 amostras, apresentavam defeitos: GB0: duas secções de duas amostras distintas: uma no terço cervical e uma no terço apical; GB3: duas secções provenientes de uma amostra, ambas do terço apical; GB1: duas secções de duas amostras distintas: ambas no terço apical. Dentro das limitações do presente estudo, é possível concluir que o uso repetido da broca, até 20 usos sequenciais, assim como esterilização a cada uso, no preparo de condutos para pinos radiculares, parecem ser procedimentos seguros a serem executados clinicamente.

Palavras-chave: Pino de fibra de vidro. Dentina radicular. Trincas em dentina. Efeito da esterilização.

Abstract

This study aims to evaluate the effect of sterilization and the repeated use of drills to prepare the conduit for cementation of fiberglass posts. Sixty single-rooted bovine lower incisors were used, whose root portion was standardized at 15 mm. The samples were divided into 3 groups (n=20) according to the type of post preparation: GB0: fiberglass post preparation with carbide drill #3 (FGM) – 20 sequential preparations were performed with the same drill in 20 teeth, without sterilization process between procedures. GB3: preparation for fiberglass post with carbide bur #3 (FGM) – 20 sequential preparations were performed with the same bur on 20 teeth, with the sterilization process in autoclave performed every 3 uses. GB1: preparation for fiberglass post with #3 carbide bur (FGM) – 20 sequential preparations were performed with the same bur on 20 teeth, with a sterilization process after each use. The preparation was carried out 10 mm inside the root canal, using a contra-angle. The samples were identified according to the preparation sequence. All prepared roots were embedded in acrylic resin and sectioned perpendicularly to the root canal in 2 mm sections, for the observation of cracks in the root dentin. Eighty root sections were obtained in each group. Only 6 sections, from 5 samples, had defects: GB0: two sections from two different samples: one in the cervical third and one in the apical third; GB3: two sections from one sample, both from the apical third; GB1: two sections from two different samples: both in the apical third. Within the limitations of the present study, it is possible to conclude that the repeated use of the drill (up to 20 sequential uses), as well as sterilization after each use, in the preparation of conduits for root posts, seem to be safe procedures to be performed clinically.

Keywords: Fiberglass pin. Root dentin. Cracks in dentin. Sterilization effect.

SUMÁRIO

1	INTRODUÇÃO	10
2	REVISÃO DE LITERATURA	12
3	PROPOSIÇÃO	19
4	METODOLOGIA	20
	4.1 Análise dos dados	21
5	RESULTADOS	22
6	DISCUSSÃO	24
7	CONCLUSÃO	26
	REFERÊNCIAS	27

1 INTRODUÇÃO

Dentes tratados endodonticamente e restaurados, representam estruturas fragilizadas e estão mais propensos a falhas (Fennis *et al.*, 2002; Sagsen & Aslan, 2006). Vários fatores influenciam o sucesso clínico desses elementos, como a quantidade de paredes proximais e oclusais remanescentes (Caplan *et al.*, 2002; Iqbal *et al.*, 2003), a posição do elemento no arco dental (Naumann *et al.*, 2012), e a quantidade de perda de tecido dental (Fernandes & Dessai, 2001; Strub *et al.*, 2001).

O tipo de instrumentação endodôntica pode gerar mais ou menos defeitos na dentina: sistemas rotatórios causam maior incidência e propagação de trincas quando comparados à instrumentação manual (Topçuoğlu *et al.*, 2014), sendo que o sistema recíprocante gera maiores defeitos nos terços radiculares, coronário e médio (Ustum *et al.*, 2015), resultando em menor carga para fratura dos dentes (Pawar *et al.*, 2018).

A desidratação da dentina pode induzir rachaduras nas paredes (Shemesh *et al.*, 2018) de um canal radicular que afeta o resultado de carga cíclica ou sobrecarga traumática (Winter & Karl, 2012) independentemente da instrumentação do canal, e essa desidratação afeta as propriedades mecânicas da resina e da dentina (Chowdhury *et al.*, 2019) o que leva a resultados duvidosos da fixação do material.

A restauração de dentes tratados endodonticamente costuma envolver o uso de retentores intrarradiculares para promover retenção adicional ao material de reconstrução coronária (Bitter & Kielbassa., 2007), porém sem oferecer qualquer tipo de reforço à estrutura dental (Assif & Gorfil, 1994). Uma das opções de retentores intrarradiculares são os pinos de fibra de vidro. Seu uso aumenta a taxa de sobrevivência clínica dos elementos dentais (Bitter *et al.*, 2009; Ferrari *et al.*, 2007; Cagidiaco *et al.*, 2008; Ferrari *et al.*, 2012).

O preparo do espaço para a instalação de pinos de fibra de vidro pode ser feito pelo uso de instrumentos rotatórios mecânicos, como pontas gates e largo, ou ainda, brocas carbide específicas do sistema de pinos a ser utilizado. Não existe na literatura, até o momento, que seja do conhecimento dos pesquisadores, avaliação quanto à formação de trincas em dentina causada pelo uso dessas brocas carbide previamente à cimentação dos pinos. Além disso, o efeito da esterilização e uso

repetidos dessas brocas, até 20 usos, (segundo fabricante, FGM) não é conhecido.

Uma alternativa promissora no preparo de condutos ovais são pontas ultrassônicas (Rivera-Peña *et al.* 2018; Rivera-Peña *et al.* 2019). Elas podem tanto ser empregadas para a instrumentação (Rivera-Peña *et al.* 2019) quanto para a remoção de material obturador em casos de retratamento endodôntico (Rivera-Peña *et al.* 2018), mostrando resultados promissores (Mello Junior *et al.* 2009; Kasam *et al.* 2016), pela maior remoção de material obturador, e por promover efeito de corte de oscilação piso elétrica baixa (Mello Junior *et al.* 2009). Desta forma, as pontas ultra-sonicas poderiam ser menos danosas ao preparo intrarradicular para a cimentação de pinos de fibra de vidro.

2 REVISÃO DE LITERATURA

Assif e Gorfil, em 1994, analisaram que dentes tratados endodonticamente estão susceptíveis a problemas devido à destruição coronária que é proveniente de fraturas, cáries, restaurações antigas ou tratamento endodôntico que gera uma alteração e perda da dentina causando o enfraquecimento dos canais intrarradiculares. Com isso, os autores observaram que com a perda da estrutura dentária existe uma baixa resistência às forças exercidas sobre o dente; por isso, buscaram meios de fortalecer um dente enfraquecido e melhorar a resistência às forças oclusais. Perceberam que, após o tratamento endodôntico, existe uma perda dentinária e das estruturas anatômicas do dente. Com isso, a quantidade de dentina saudável que sobra para reter a restauração acaba sendo pequena. Segundo os autores, muitos dentistas sabem que os dentes tratados endodonticamente estão mais enfraquecidos e propensos à fratura, mas poucos trouxeram soluções de como resolver esse problema. O aumento das fraturas coronárias de dentes tratados endodonticamente resultou da perda de dentina e do teto da câmara pulpar, e as rachaduras ou fraturas de raízes ocorreram após o tratamento endodôntico, principalmente naquelas que receberam pinos após a remoção da estrutura dentária do canal, por concentrarem forças desequilibradas nas paredes radiculares. Portanto, para eles, não é necessário fortalecer o dente, mas sim não enfraquecer desnecessariamente, sendo obrigatória a conservação da dentina. Nos estudos realizados, observaram que as coroas cerâmicas ou provisórias alteram a distribuição de forças para as raízes e o sistema de pinos perde significância quando o dente é coberto por uma coroa; sendo assim, o pino tem uma influência limitada na resistência do dente à fratura e não é crítico quando comparado a uma coroa fundida completa para servir de apoio à estrutura dento-apical saudável à margem central. Pelo fato de a espessura da parede dentinária na circunferência da raiz ser crítica e ter uma correlação com o diâmetro da raiz e a capacidade do dente de resistir a forças e evitar fratura, fica difícil aceitar que o tratamento é que determina a remoção da estrutura dentária das paredes do canal durante o tratamento endodôntico, por aumentar o diâmetro e não melhorar a retenção. Concluíram que o pino metálico e os esforços para aumentar seu comprimento e diâmetro, para melhorar sua retenção radicular, comprometem o prognóstico do dente restaurado. Por isso, os pinos

devem ser usados apenas para retenção de um núcleo dentro da estrutura dental remanescente. Todas as restaurações para dentes despulpados requerem a cobertura das cúspides com uma coroa completa fundida com margens que envolva toda a estrutura dentária apical sadia.

Caplan *et al.*, em 2002, testaram se ter dois contatos proximais na cirurgia de acesso está associado a uma melhor sobrevivência dos dentes tratados endodonticamente, controlando as condições normais, as variáveis endodônticas e os fatores restauradores. Por meio de um banco de dados de tratamento na *University of Iowa College of Dentistry* foi usado para identificar dentes permanentes submetidos à obturação, entre 1 de julho de 1985 e 31 de dezembro de 1987. A lista era restrita a pacientes com dentes que passaram em pelo menos uma consulta odontológica, no intervalo de cada dois anos de 1985 e 1996, e foi selecionada uma amostra de 280 pacientes. Características dentais, radiográficas e bancos de dados computadorizados são analisados para determinar variáveis de interesse e verificar critérios de inclusão do estudo. Estimativas de sobrevivência *Kaplan-Meier* foram gerados para os 221 dentes que satisfazem os critérios de inclusão do estudo. Modelos multivariados *Cox* foram desenvolvidos, com erros padrão ajustados para levar em conta o agrupamento de dentes dentro dos pacientes. O modelo final de *Cox* mostrou que dentes com menos ou igual a 1 PC no acesso foram perdidos a uma taxa três vezes maior que a dos dentes com 2 PCs, com uma taxa de risco de 3:1 e um intervalo de confiança de 95%, controlando o tipo de dente, presença de cárie radiográfica no acesso e presença de uma coroa antes ou após a obturação. Como os dentes com dois PCs mostraram uma sobrevida melhor do que dentes com menos de dois PCs, a influência dos PCs e o prognóstico devem ser reconhecidos durante o planejamento do tratamento. Pesquisas futuras devem empregar projetos de estudos prospectivo capturando variáveis adicionais e fornecer dados para apoiar as decisões de tratamento endodôntico.

Ferrari. *et al.*, em 2007, realizaram um trabalho cujo o objetivo foi avaliar se a quantidade de dentina residual e se a colocação de pinos influencia no risco de falha da reconstrução dos dentes comprometidos endodonticamente. Em um período de dois anos, avaliaram se esses fatores afetam de forma significativa a sobrevivência de pré-molares despulpados e restaurados. Com uma amostra de 210 dentes, formaram seis grupos de 40 pré-molares com necessidade de realizar tratamento endodôntico e os grupos foram definidos com base na quantidade de dentina no

conduto radicular. Dentro de cada grupo, em metade dos dentes selecionados aleatoriamente, um pino de fibra foi inserido dentro do canal, enquanto na metade restante dos pré-molares não foram colocados pinos. Todos de ambos os grupos dos dentes foram cobertos com coroa. A análise de regressão de Cox revelou que a colocação do pino resultou em uma redução significativa do risco de falhas. Também a quantidade de dentina radicular influencia a sobrevivência de forma significativa. Especificamente, o risco de falha foi aumentado para dentes sob o efeito “sem férula” e as condições de “efeito ferrolho”.

Bitter *et al.*, em 2009, avaliaram se a colocação de um pino de fibra e a quantidade de resíduos coronário e dentinário influencia na longevidade do conjunto quando comparados a pinos metálicos. A carga dos tratamentos endodôntico sobre o dente é afetada pelo número dos dentes adjacentes, o tipo de dente, a posição e sua função na arcada, como o grau de perda coronária. Além disso, a quantidade de restos dentinários e a restauração final afetam a sobrevivência dos dentes tratados. Alguns estudos indicaram um efeito significativo da quantidade de estrutura dentária residual na resistência à fratura de dentes tratados endodonticamente, enquanto que a colocação do pino não afetou a carga de fratura. Os pesquisadores selecionaram três grupos com 40 dentes em cada, definidos com base na quantidade de restos dentino-coronário. Um grupo de duas ou mais paredes; o segundo grupo com uma parede; o terceiro grupo sem parede superior com 2 mm acima do nível gengival. Dentro de cada grupo, foram randomizados e alocados dois grupos de intervenção com 20 dentes cada, incluindo subgrupos sem pino e sem canal radicular. Concluíram que a colocação de pinos de fibra foi eficaz para reduzir falhas apenas de restaurações de dentes tratados endodonticamente que não apresentavam paredes coronárias. Pinos inseridos nos dentes tem como consequência uma pequena perda de substância, o que deve ser reconsiderado clinicamente.

Ferrari *et al.*, em 2012, analisaram a eficácia de pinos de fibra de vidro serem usados em dentes tratados endodonticamente. Alguns fatores influenciam no resultado clínico como o tratamento endodôntico realizado, o dente a ser submetido ao pino, a posição dentro da arcada dentária devido as forças oclusais que podem estar submetidos, as paredes proximais. Além disso, o fator de maior relevância clínica que deve ser analisado é a quantidade de remanescente coronários para que tenha um funcionamento adequado das restaurações pós-tratamento endodôntico.

Os autores examinaram a contribuição de remanescente de dentina coronária e a colocação de um pino de fibra pré-fabricado para a sobrevivência de seis anos de pré-molares tratados endodonticamente. Por meio de amostras, sendo 345 dentes, formaram 6 grupos de 60 pré-molares cada que necessitavam de tratamento endodôntico e esses foram classificados de acordo com a quantidade de remanescente coronário das paredes antes da colocação dos pinos, e dividiram em três subgrupos sendo eles, os sem retenção posterior, com pinos pré-fabricados ou pino customizado e todos os dentes foram protegidos com uma coroa, e pela análise da regressão de Cox observou que o pino de fibra usado como retentor melhora a sobrevivência do dente com pequeno risco de falha quando comparado com pinos customizados. Foi visto também que dentes com uma, duas ou três paredes coronárias o risco de falha é baixo independente do procedimento restaurador realizado.

Ustun *et al.*, em 2014, avaliaram os tipos de instrumentação endodôntica para a remoção do material obturador dos dentes tratados endodonticamente, sendo que a técnica recíproca removeu mais material das paredes do canal quando comparada com as outras. Com isso o objetivo foi comparar a incidência dos defeitos dentinários causadas pelo uso do rotatório durante o retratamento do canal. Foram selecionados 120 pré-molares inferiores de canal único, o primeiro grupo (n=20) foi separado como controle, dos 100 dentes restantes, 80 foram preparados com lima 35 K preenchidas com guta percha e selador, e 20 foram preparados, mas não receberam material adicional. Os 80 foram divididos em quatro grupos (n=20) para remoção do material obturador do canal, os grupos 1 e 2 foram utilizados a técnica recíproca sem carga de compactação, e nos grupos 3 e 4 foram removido com a técnica recíproca, usando a técnica de compactação lateral fria. Após isso, foram seccionadas as raízes horizontalmente em 3,6 e 9 mm e observado com microscópio divididos em sem defeito, com defeito e com fratura. Todas as diferenças foram analisadas usando o teste do qui-quadrado ($p= 0,05$). Concluíram que o sistema recíproca foi o que mais causou rachaduras em terço médio e coronário das raízes.

Kasam S., Mariswamy A. B., em 2016, avaliaram e compararam através desse estudo a eficácia da remoção da guta percha e cimento, a quantidade de extrusão de dentritos apicais e o tempo necessário para a remoção da guta-percha

usando diferentes casos de tratamentos endodônticos. Foram utilizados 48 pré-molares extraídos da mandíbula e montados em blocos de acrílico e o tratamento endodôntico foi realizado com lima 40 K e obturado utilizando guta-percha e cimento de óxido de zinco e eugenol, e armazenados por um mês, após isso foram desobturados por quatro instrumentos diferentes tais como, limas H, limas H de lados seguros, sistema rotativo de retratamento *protaper* universal e ponta ultrassônica de retratamento, agrupados como 1, 2, 3 e 4 respectivamente, e foi retirado apenas 2 mm de material obturador usando a broca *glidden* n.3, a guta percha foi amolecida com uma gota de xileno por 2 minutos em cada canal e o retratamento foi realizado. As amostras foram divididas em duas metades e examinadas sob estereomicroscópio, fotografado e avaliado em *software AUTOCAD* e analisado a quantidade do resto de material obturador nos terços coronário, médio e apical dos canais sendo calculado em mm², o tempo de retratamento também foi registrado, em segundos, e a quantidade de extrusão apical foi avaliada por microbalança em gramas para cada dente. Os dados foram analisados por meio de estatística, ANOVA e teste *post hoc* de *Scheffe* através do *SPSS* para janelas. Os autores obtiveram como resultado que a ponteira de retratamento ultrassônico apresenta menor porcentagem de guta-percha e selante residual, menor tempo médio de operação e pouca extrusão apical com diferença significativa entre os grupos.

Rivera M. E. *et al.*, em 2018, viram que realizar uma remoção adequada do material obturador endodôntico durante os procedimentos de retratamento é essencial para uma melhor limpeza do sistema dos canais radiculares para assim evitar a chance de reinfecção e facilitar a cicatrização dos tecidos periapicais. Para o aumento desse sucesso, o uso de pontas ultrassônicas tem sido utilizadas nos retratamento endodôntico por sua ampliação no canal poderem contribuir para a melhor precisão na etapa de remoção da guta-percha. Conforme o estudo, as limas recíprocante apresentam resultados satisfatórios no retratamento. Por isso, novos protocolos para reduzir o resto de material obturador durante o retratamento precisam ser avaliados. Com isso, o objetivo desse estudo foi avaliar o efeito de uma nova ponta ultrassônica para auxiliar na remoção do material obturador em raízes com canal oval/achatado com auxílio do microscópio cirúrgico odontológico e análise microtomografia computadorizada. Foram selecionados 45 incisivos inferiores e divididos aleatoriamente em três grupos (n=15) conforme o protocolo estabelecido

da remoção do material obturador dos canais. O primeiro grupo R: *Reciproc* R25/.08, o segundo grupo RC: *Reciproc* R25/.08 + ponta *Clearsonic* e o terceiro grupo CR: Ponta *Clearsonic* + *Reciproc* R25/.08. Os dentes foram escaneados antes e depois da instrumentação por meio de microtomografia computadorizada, analisaram os dados por meio de *Kruskal-Wallis* não paramétrico e testes de *Dunn* ($p < 0,05$). A quantidade de resto de material obturador no canal radicular foi examinada estatisticamente e encontrou diferenças significantes entre os grupos analisados, sendo que o grupo R apresentou o maior percentual quando comparado com os grupos RC e CR que apresentou menor percentual, e estatisticamente o terço apical do canal radicular apresentou diferenças relevantes quando comparada aos outros protocolos. O uso da ponta *ClearSonic* + lima *reciproc* 25/.08 apresentou menor percentual de resíduos no canal radicular e terço apical. Concluíram que a hipótese de a ponta ultrassônica não influenciar na remoção do material obturador não é verdadeira.

Rivera M. E *et al.*, em 2019, através de estudos observou a prevalência dos incisivos inferiores com canais radiculares planos e ovais e assim tem sido relacionado essa anatomia com as complicações durante a instrumentação manual e motorizadas, o que dificulta a limpeza nos canais radiculares. A instrumentação manual cria uma protuberância circular e produz uma *smear layer* nas porções das paredes do canal radicular e os restos da polpa e da dentina infectada ficam nas áreas intocadas pelas limas utilizadas. Com a microtomografia observou que mais da metade das paredes radiculares ficam sem preparo nos canais ovais independente da técnica de instrumentação utilizada, através desse exame é possível visualizar detalhes morfológicos dos dentes. Foram utilizados 45 incisivos inferiores e divididos em três grupos ($n=15$), em que o primeiro grupo PFCP – *ProDesign Logic* 25/.05 + *Flatsonic* + *Clearsonic* + *Prodesign Logic* 40/.01; o segundo grupo FCP – *Flatsonic* + *Clearsonic* + *ProDesign Logic* 40/.01; e o grupo PP – *Logic Prodesign* 25/.05 + *Prodesign Logic* 40/.05 e avaliou a porcentagem do aumento de volume, da área de superfície não instrumentada, a quantidade de dentina removida, o grau de transporte do canal e a relação de centralização entre os grupos experimentais que tiveram os dados analisados por meio de teste *Kruskal-Wallis* não paramétrico e de *Dunn* ($p < 0,05$) e viram que o grupo PFCP mostrou o maior aumento de volume em toda a porção do canal radicular e menor percentual em área de superfície que não foi instrumentada. No sentido vestibulo-lingual, a

diferença entre a relação do grau de transporte, foi significativa entre os grupos PFCP e PP, no terço coronário do canal radicular. Com esse estudo, esses protocolos tiveram um desempenho adequado em relação a centralização e grau de transporte do canal, a combinação do uso de pontas ultrassônicas do tipo rotatório aumenta o canal, volume e a superfície reduzindo a não instrumentação dos canais radiculares.

3 PROPOSIÇÃO

O objetivo desse estudo foi avaliar o efeito da esterilização e do uso repetido de brocas de preparo de conduto para a cimentação de pinos de fibra de vidro, na formação de trincas em dentina radicular.

4 METODOLOGIA

Foram obtidos 60 dentes incisivos inferiores bovinos unirradiculares, provenientes de um frigorífico certificado. A porção coronária dos dentes foi seccionada padronizando os dentes em 15 mm (máquina de corte, *IsoMet 1000, Buehler*).

Os demais elementos foram divididos em 3 outros grupos (n=20) de acordo com o tipo de preparo para pino:

GB0: preparo para pino de fibra de vidro com broca carbide #3 (FGM) – foram executados 20 preparos sequenciais com a mesma broca em 20 dentes, sem processo de esterilização entre os procedimentos. O preparo foi feito em 10 mm dentro do conduto radicular, utilizando um contra-ângulo. As amostras foram identificadas quanto à sequência de preparo.

GB3: preparo para pino de fibra de vidro com broca carbide #3 (FGM) – foram executados 20 preparos sequenciais com a mesma broca em 20 dentes, sendo o processo de esterilização em autoclave realizado a cada 3 usos. O preparo foi feito em 10 mm dentro do conduto radicular, utilizando um contra-ângulo. As amostras foram identificadas quanto à sequência de preparo.

GB1: preparo para pino de fibra de vidro com broca carbide #3 (FGM) – foram executados 20 preparos sequenciais com a mesma broca em 20 dentes, com processo de esterilização à cada uso. O preparo foi feito em 10 mm dentro do conduto radicular, utilizando um contra-ângulo. As amostras foram identificadas quanto à sequência de preparo.

Todas as raízes preparadas foram seccionadas perpendicularmente ao conduto radicular em secções de 2 mm, para a observação de trincas na dentina peri radicular. As secções foram submetidas à análise por meio de transiluminação com led e fotografia com câmera digital (*Nikon D3000*), e classificadas em (1) com defeito; ou (2) sem defeito (Topçuoğlu *et al.* 2014) (Figura 1).

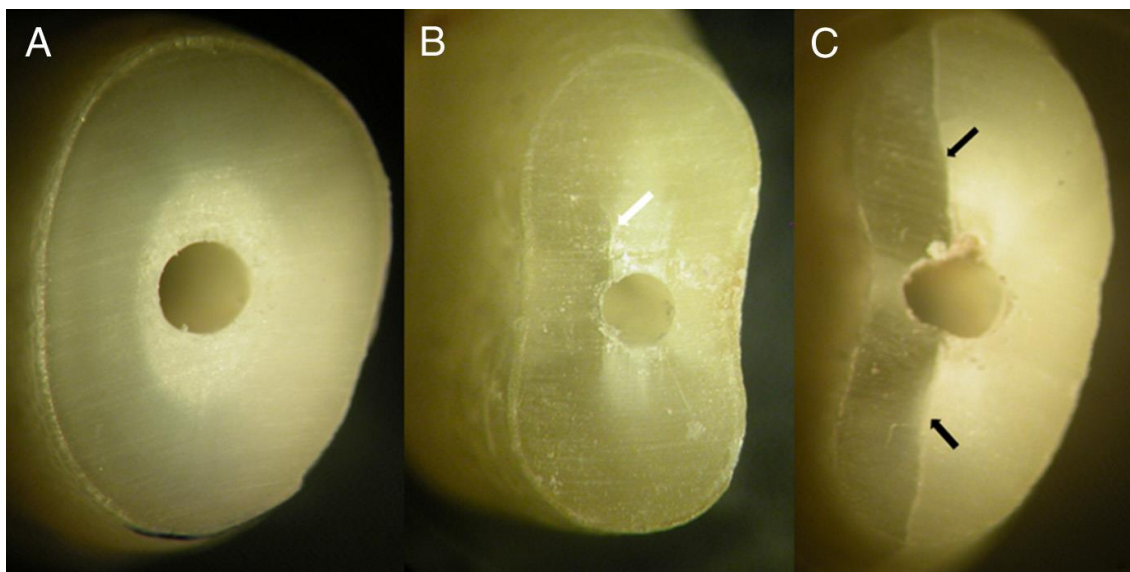


Figura 1. Esquema de classificação de trincas na dentina perirradicular. A – sem defeito, B e C – com defeito. (fonte: Topçuoğlu *et al.* 2014)

Todas as imagens foram registradas por câmera digital e os arquivos renomeados. As imagens submetidas a avaliação de dois operadores cegos para o tipo de preparo realizado. Cada avaliador fez sua análise individualmente, e no caso de uma classificação diferente entre ambos durante conferência dos dados, eles entraram em consenso.

4.1 Análise dos dados

Cada raiz foi seccionada em 5 fatias. Após análise de cada fatia, estas foram classificadas em “com defeito” ou “sem defeito”. Uma análise de correlação de Pearson foi realizada para avaliar a sequência de instrumentação com a presença ou não de defeitos em cada grupo. Outra análise de correlação de Pearson foi realizada para avaliar a relação entre a presença ou não de defeitos em função da média de dentina remanescente ao redor do conduto.

5 RESULTADOS

Foram obtidas 80 secções radiculares em cada grupo. Porém, apenas 6 secções, provenientes de 5 amostras, apresentavam defeitos: GB0: duas secções de duas amostras distintas: uma no terço cervical e uma no terço apical; GB3: duas secções provenientes de uma amostra, ambas do terço apical; GB1: duas secções de duas amostras distintas: ambas no terço apical.

As figuras 3 e 4 mostram imagens representativas de secções com e sem defeitos.




Figura 3. Amostra 12, GB3, terço apical – com defeito (indicado pela seta)




Figura 4. Amostra 15, GB0, terço médio – sem defeito.

Desta forma, pelo baixo número de seções com defeitos, similaridade entre os grupos, e sem um padrão quanto a relação entre sequência de instrumentação e esterilização as brocas, nenhuma análise estatística foi realizada

6 DISCUSSÃO

A sequência de instrumentação e a quantidade de esterilização das brocas no preparo do canal radicular para pino de fibra de vidro não influenciou na formação de trincas em dentina. Dentes tratados endodonticamente apresentam maior susceptibilidade à fratura (Fennis *et al.*, 2002; Sagsen & Aslan, 2006). Esse fato pode ser devido ao tipo de instrumentação (Rippe *et al.*, 2011; Damião *et al.*, 2016; Leite & Gavini, 2006), ao método de compactação do material obturador (Shemesh *et al.*, 2009), ou ao retratamento endodôntico (Topçuoğlu *et al.*, 2014; Üstün *et al.*, 2015), mas o preparo do conduto para instalação do retentor intrarradicular, isoladamente, parece não causar defeitos adicionais ao elemento dental, conforme mostrado no presente estudo. Balbo, Guedes e Aranha, em 2018, encontraram trincas e fraturas radiculares associadas ao uso de brocas do sistema de pinos, brocas Largo Peeso e brocas Gates-Gliden, porém nesse estudo os pesquisadores simularam o tratamento endodôntico e a desobturação dos condutos, o que pode ter levado a uma fragilização radicular prévia.

As poucas secções radiculares com defeitos não apresentaram um padrão quanto a terço radicular, sequência de instrumentação ou processo de esterilização da broca. Estes defeitos podem ter sido causados no processo de extração dos dentes (não executado pelos pesquisadores desse estudo), considerando que as raízes bovinas são longas; e a força exercida no momento da extração pode levar a formação e/ou propagação de fissuras dentinárias (Shantiaee *et al.*, 2018).

Quanto à análise dos defeitos, utilizamos a metodologia de transiluminação com LED. A técnica de transiluminação com LED permite inspeção direta de defeitos em fatias de dentina obtidas em diferentes segmentos da raiz (Shantiaee *et al.*, 2018). Estudos que avaliaram trincas utilizando luz convencional devem ser analisados com cautela (Shantiaee *et al.*, 2018).

De acordo com os resultados do presente estudo, como significância clínica, os preparos de condutos para utilização de pinos de fibra de vidro podem ser realizados com qualquer uma das alternativas testadas neste estudo, sem causar maiores prejuízos para a raiz, dentre eles, trincas e fraturas em dentina. E o uso repetido da broca até 20 usos sequenciais, assim como esterilização a cada uso, parecem ser procedimentos seguros a serem executados clinicamente.

Como limitações do presente estudo, deve-se considerar o uso de dentes bovinos, os quais apresentaram condutos mais alargados em relação aos dentes humanos. Foram empregados instrumentos de amplo calibre, porém ainda assim alguns condutos não apresentaram resistência à inserção do instrumento.

7 CONCLUSÃO

O uso repetido da broca, até 20 usos sequenciais, assim como esterilização a cada uso, no preparo de condutos para pinos radiculares, parecem ser procedimentos seguros a serem executados clinicamente.

REFERÊNCIAS

Assif D, Gorfil C. Biomechanical considerations on restoring endodontically treated teeth. *J Prosthet Dent* 1994; 71:565-567.

Bitter K, Kielbassa AM. Post-endodontic restorations with adhesively luted fiber-reinforced composite post systems: a review. *Am J Dent* 2007;20:353– 60.

Bitter K, Noetzel J, Stamm O, Vaudt J, Meyer-Lueckel H, Neumann K, Kielbassa AM. Randomized clinical trial comparing the effects of post placement on failure rate of postendodontic restorations: preliminary results of a mean period of 32 months. *J Endod*. 2009 Nov;35(11):1477-82.

Cagidiaco Mc, Garcia-Godoy F, Drovichi A, Grandini S, Goracci C, Ferrari M. Placement of fiber prefabricated or custom made posts affects the 3-year survival of endodontically treated premolars. *Am J Dent* 2008;21: 179-184.

Caplan DJ, Kolker J, Rivera EM, Walton RE. Relationship between number of proximal contacts and survival of root canal treated teeth. *Int Endod J*. 2002 Feb;35(2):193-9.

Fennis WM, Kuijs RH, Kreulen CM, Roeters FJ, Creugers NH, Burgersdijk RC. A survey of cusp fractures in a population of general dental practices. *Int J Prosthodont* 2002;15:559–63.

Fernandes AS, Dessai GS. Factors affecting the fracture resistance of post-core reconstructed teeth: a review. *Int J Prosthodont*. 2001 Jul-Aug;14(4):355-63.

Ferrari M, Cagidiaco MC, Grandini S, De Sanctis M, Goracci C. Post placement affects survival of endodontically treated premolars. *J Dent Res*. 2007 Aug;86(8):729-34.

Ferrari M, Vichi A, Fadda GM, Cagidiaco MC, Tay FR, Breschi L, Polimeni A, Goracci C. A randomized controlled trial of endodontically treated and restored premolars. *J Dent Res*. 2012 Jul;91(7 Suppl):72S-78S.

Iqbal MK, Johansson AA, Akeel RF, Bergenholtz A, Omar R. A retrospective analysis of factors associated with the periapical status of restored, endodontically treated teeth. *Int J Prosthodont*. 2003 Jan-Feb;16(1):31-8.

Naumann M, Koelpin M, Beuer F, Meyer-Lueckel H. 10-year survival evaluation for glass-fiber-supported postendodontic restoration: a prospective observational clinical study. *J Endod*. 2012 Apr;38(4):432-5.

Pawar AM, Pawar MG, Thakur B, Banga KS, Luke AM. Resistance to fracture of teeth instrumented using novel EndoStar E5 rotary versus ProTaper NEXT and WaveOne file systems. *J Conserv Dent*. 2018 Jan-Feb;21(1):52-56. doi: 10.4103/JCD.JCD_216_16.

Rivera-Peña ME, Duarte MAH, Alcalde MP, DE Andrade FB, Vivan RR. A novel ultrasonic tip for removal of filling material in flattened/oval-shaped root canals: a microCT study. *Braz Oral Res.* 2018 Aug 13;32:e88. doi: 10.1590/1807-3107bor-2018.vol32.0088. PMID: 30110086.

Rivera-Peña ME, Duarte MAH, Alcalde MP, Furlan RD, Só MVR, Vivan RR. Ultrasonic tips as an auxiliary method for the instrumentation of oval-shaped root canals. *Braz Oral Res.* 2019 Feb 11;33:e011. doi: 10.1590/1807-3107bor-2019.vol33.0011. PMID: 30758408.

Sagsen B, Aslan B. Effect of bonded restorations on the fracture resistance of root filled teeth. *Int Endod J* 2006;39:900–4.

Shemesh, H., Bier, C. A. S., Wu, M. K., Tanomaru-Filho, M., & Wesselink, P. R. (2009). The effects of canal preparation and filling on the incidence of dentinal defects. *International Endodontic Journal*, 42(3), 208–213. <https://doi.org/10.1111/j.1365-2591.2008.01502.x>

Strub JR, Pontius O, Koutayas S. Survival rate and fracture strength of incisors restored with different post and core systems after exposure in the artificial mouth. *J Oral Rehabil.* 2001 Feb;28(2):120-4.

Topçuoğlu HS, Düzgün S, Kesim B, Tuncay O. Incidence of apical crack initiation and propagation during the removal of root canal filling material with ProTaper and Mtwo rotary nickel-titanium retreatment instruments and hand files. *J Endod.* 2014 Jul;40(7):1009-12. doi: 10.1016/j.joen.2013.12.020. Epub 2014 Feb 8.

Üstün Y, Topçuoğlu HS, Düzgün S, Kesim B. The effect of reciprocation versus rotational movement on the incidence of root defects during retreatment procedures. *Int Endod J.* 2015 Oct;48(10):952-8. doi: 10.1111/iej.12387. Epub 2014 Oct 21.

Mello Junior JE, Cunha RS, Bueno CE, Zuolo ML. Retreatment efficacy of gutta-percha removal using a clinical microscope and ultrasonic instruments: part I-an ex vivo study. *Oral Surg Oral Med Oral Pathol Oral Radiol Endod.* 2009;108(1):e59- 62. <https://doi.org/10.1016/j.tripleo.2009.03.027>

Kasam S, Mariswamy AB. Efficacy of different methods for removing root canal filling material in retreatment-an in-vitro study. *J Clin Diagn Res.* 2016 Jun;10(6):ZC06-10. <https://doi.org/10.7860/JCDR/2016/17395.7904>

Winter W., Karl M. Dehydration-induced shrinkage of dentin as a potential cause of vertical root fractures. *Journal of the Mechanical Behavior of Biomedical Materials.* 2012; 14, 1-5. <https://doi.org/10.1016/j.jmbbm.2012.05.008>

Chowdhury Almas A. F. M., Saikaew P., Matsumoto M., Sano H., Carvalho R. M. Gradual dehydration affects the mechanical properties and bonding outcome of adhesives to dentin. *Dental Materials Journal.* 2019; 38(3): 361-367.

Shemesh H., Lindtner T., Portoles C. A., Zaslansky P. Dehydration induces cracking in root dentin irrespective of instrumentation: a two-dimensional and three-dimensional study. *Journal of Endodontics*. 2017; 44(1), 120-125.
<https://doi.org/10.1016/j.joen.2017.025>

Autorizo a reprodução e divulgação total ou parcial desta obra por qualquer meio convencional ou eletrônico, para fins de estudo e pesquisa, desde que citadas as fontes.

Marianna Pires de Oliveira

Taubaté, 20 de junho de 2023.